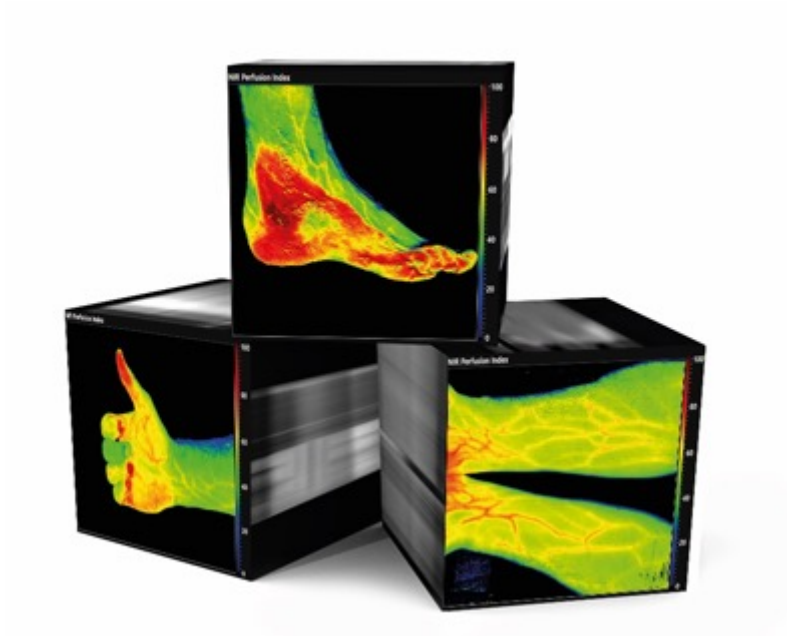


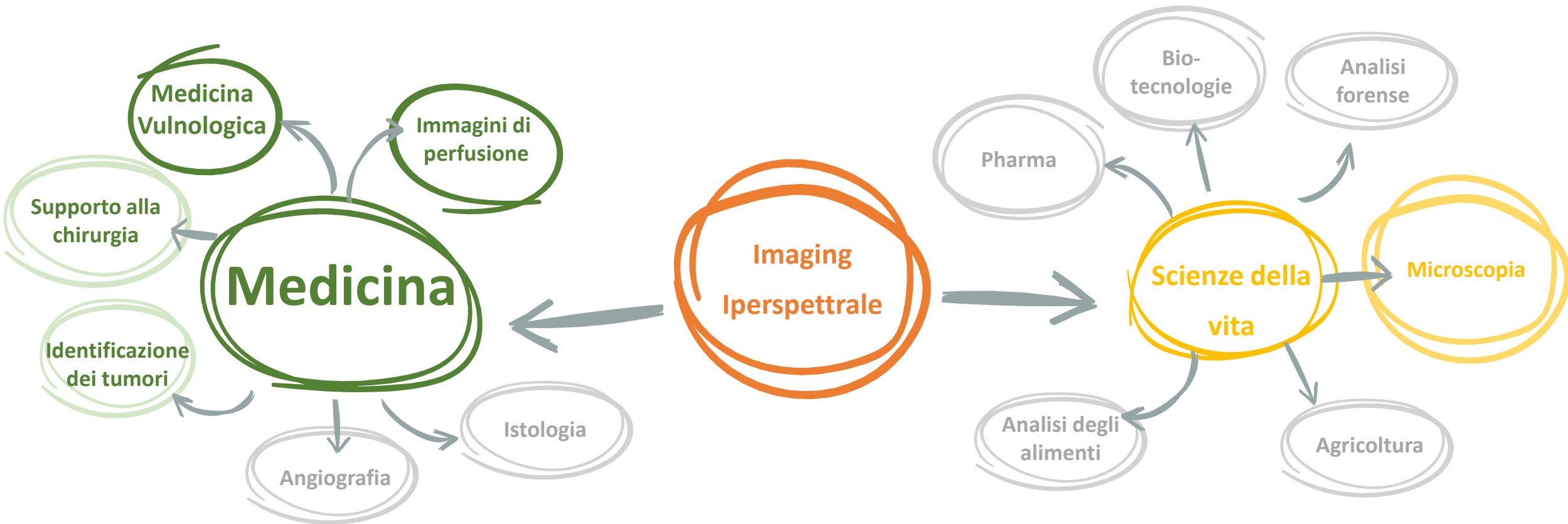


Tecnologia TIVITA[®]



Diaspective Vision GmbH

TIVITA® - Campi d'applicazione



Diaspective Vision GmbH

Prodotti Principali- Applicazioni

TIVITA[®] Tissue

Tecnologia compatta per l'acquisizione e la visualizzazione delle informazioni chimiche dei tessuti

**Chirurgia Plastica e Vascolare,
Ustioni, Dermatologia**

TIVITA[®] Surgery

Telecamera specialistica per le applicazioni relative alla diagnosi e al trattamento delle lesioni cutanee.

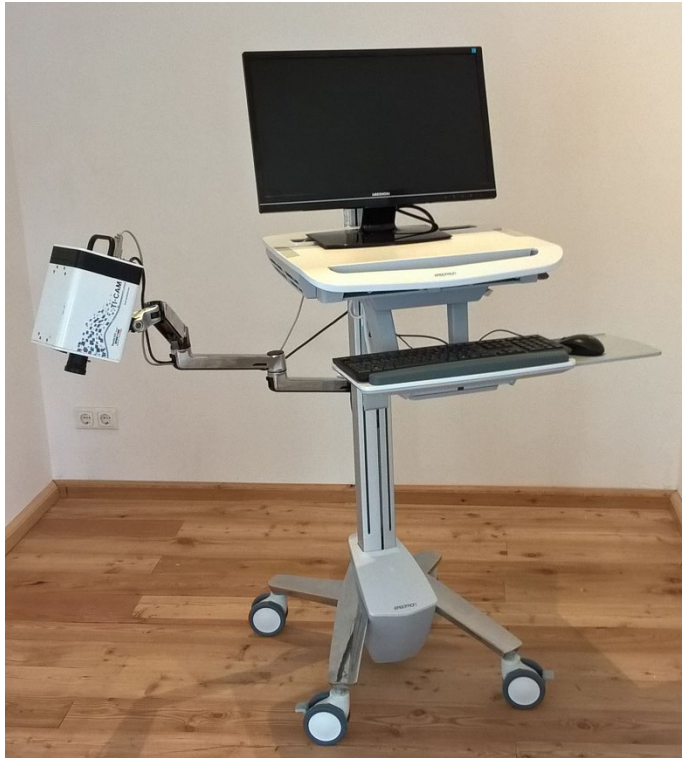**Chirurgia generale, viscerale e
toracica**

TIVITA[®] Wound

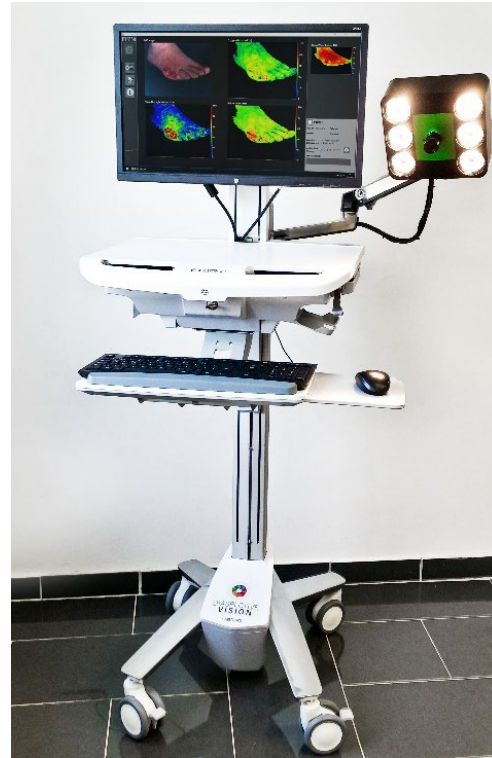Telecamera specialistica per le aree di diagnostica delle ferite e di gestione delle lesioni cutanee.

**Medicina vulnologica con
approccio interdisciplinare**

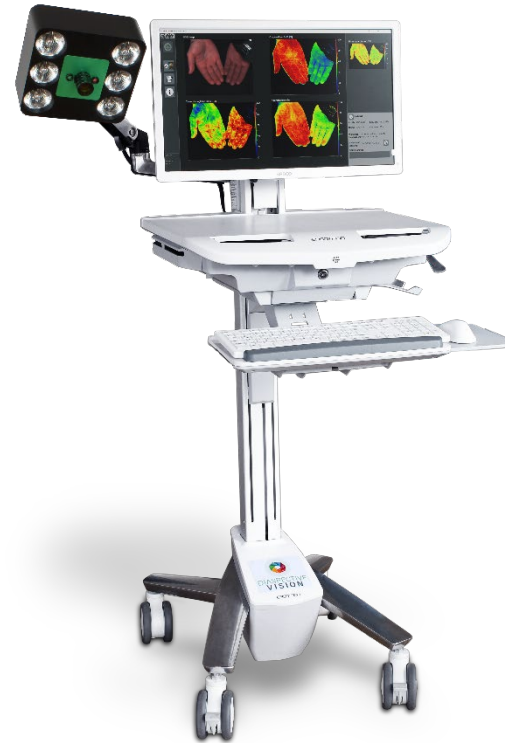



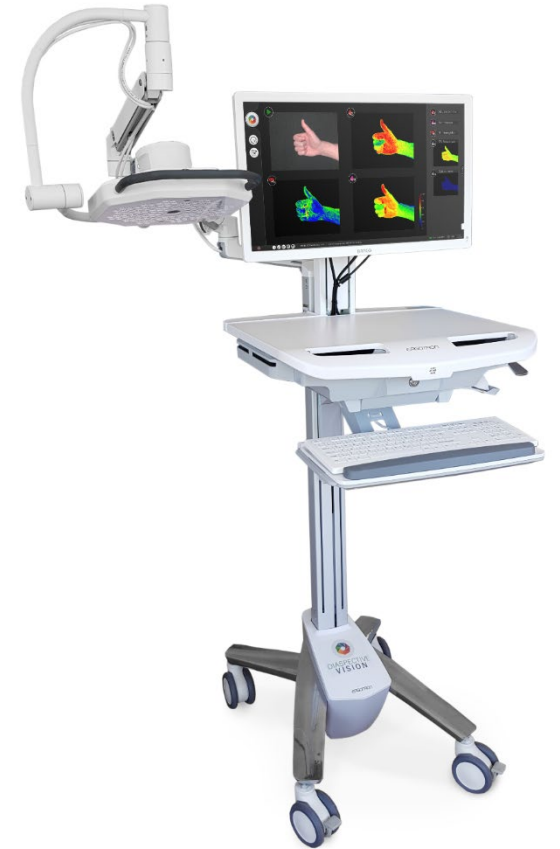2015



2017

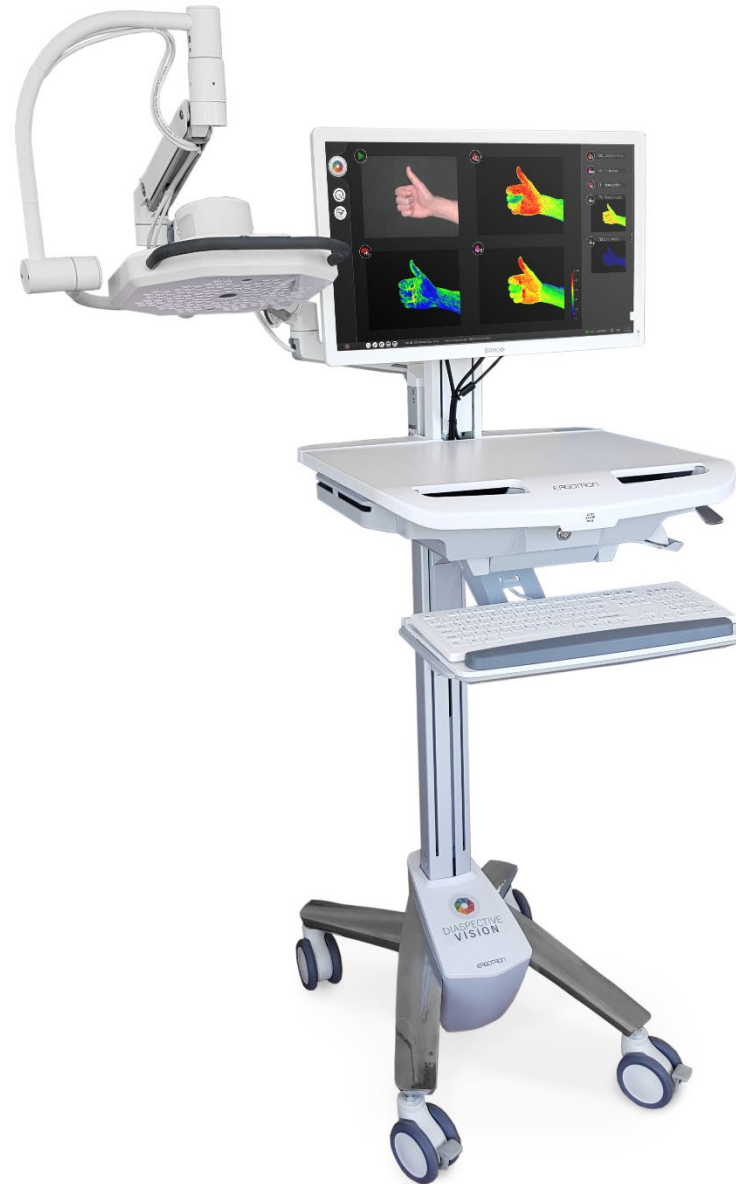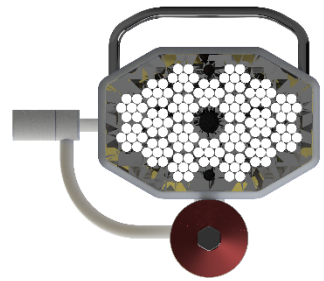


2019



2021

TIVITA® 2.0



	TIVITA Tissue / Wound	TIVITA 2.0
Numero di sensori integrati nella fotocamera	1	2
Immagine live	no	Si
Illuminazione	Alogena	LED
Supporto per unità fotocamera/ illuminazione	Ball head	Cardanico
Numero di possibili parametri	4	6
Connessione DICOM (opzionale)	no	Si
Materiale	Plastica/ Alluminio	Alluminio
Disinfettabilità	Buono	Migliore
Maniglia	no	Si
Maniglia sterile (opzionale)	no	Si
Possibilità di attivazione dalla fotocamera	no	Si
Possibilità attivazione a pedale (opzionale)	no	Si

TIVITA[®]

Fondamenti della tecnologia

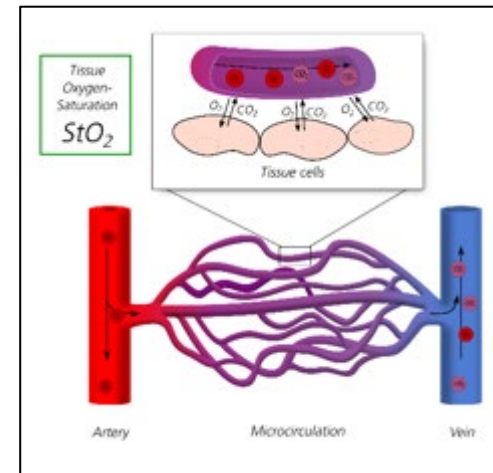
Diagnostica
per immagini



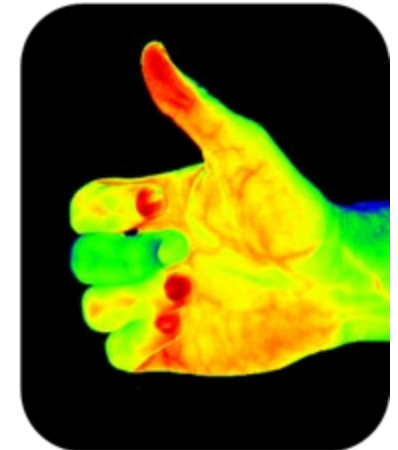Spettroscopia



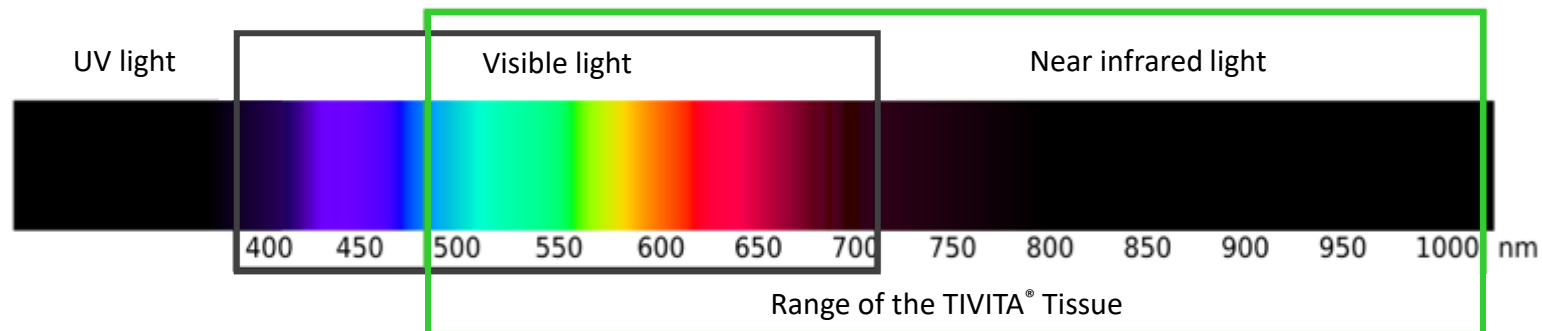
Ossimetria
tissutale

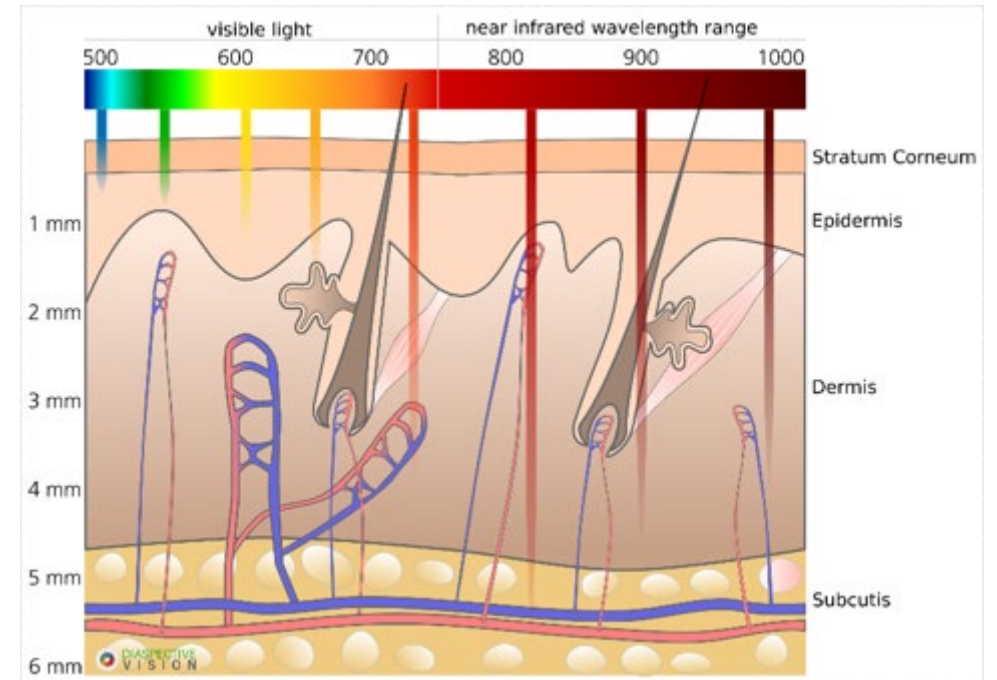
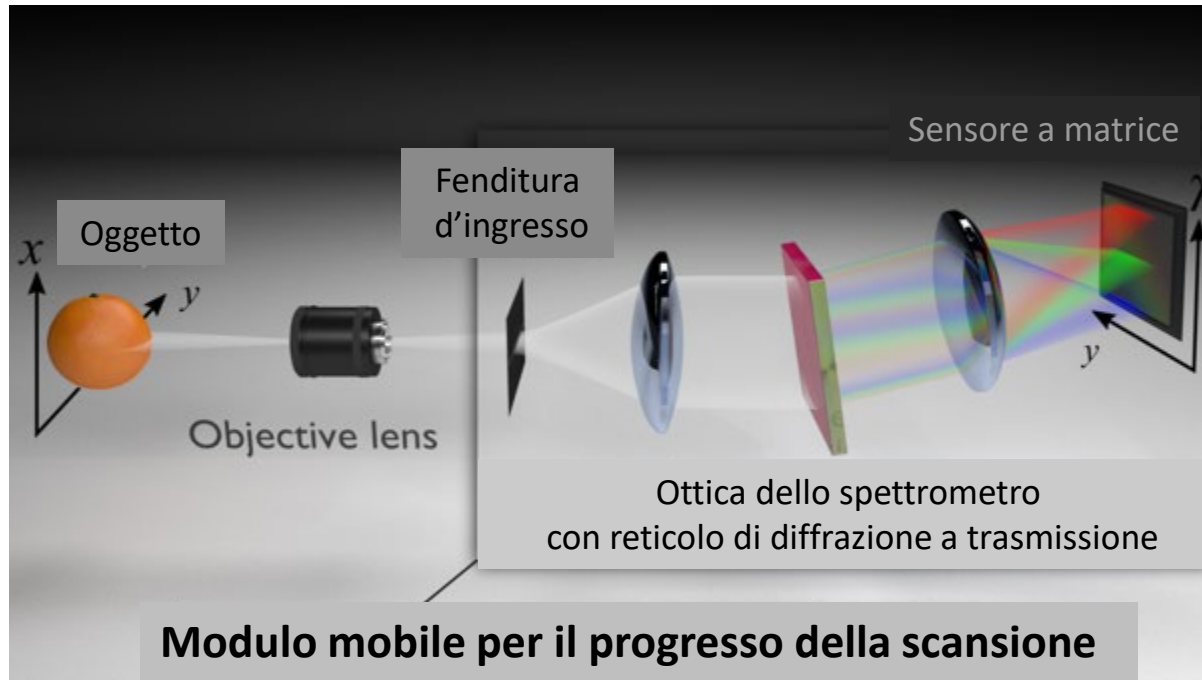


Tecnologia di Imaging
Iperspettrale
TIVITA[®]



- **Spettroscopia di assorbimento**
- **Occhio umano / fotocamere convenzionali multispettrali – 3 canali: ROSSO, VERDE, BLU**
- **Fotocamere multispettrali con 4 – 8 canali**
- **Tecnologia iperspettrale, misurazione ottica con 100 canali cromatici nell'intervallo 500 – 1000 nm**
- **Non invasiva, senza contatto, veloce e affidabile**
- **La fotocamera funziona come un ossimetro tissutale per imaging**

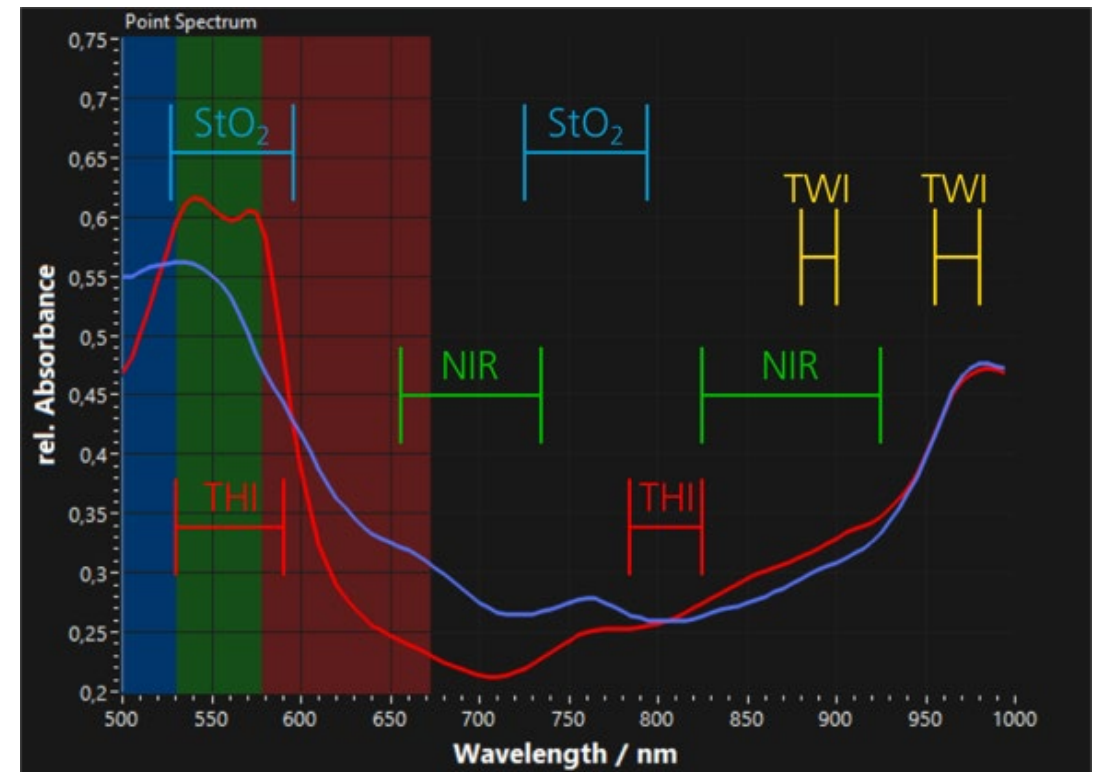




TIVITA[®]

Parametri derivati dalla misurazione spettrale, basati sulla conoscenza delle caratteristiche spettrali note

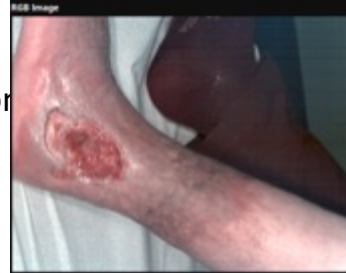- *Ossigenazione dell'emoglobina – StO₂:*
Visual range of the light (VIS), strati superficiali
- *Indice di emoglobina tissutale – THI:*
Intervallo VIS, strati superficiali
- *Infrarosso vicino (NIR) – Perfusione:*
Intervallo NIR, ossigenazione negli strati più profondi
- *Indice dell'acqua tissutale – TWI:*
Intervallo NIR, ossigenazione negli strati più profondi



TIVITA[®] REGISTRAZIONE DEI DATI DI MISURAZIONE SPETTRALE

Immagine RGB (immagine a colori)

Immagine a colori calcolata dagli spettri registrati, simile a una fotografia normale ma con una colorazione oggettivamente confrontabile



THI image

Frazione volumetrica relativa e distribuzione percentuale di emoglobina nell'area dell'immagine analizzata

Scala dei colori:

*Rosso (alto contenuto di emoglobina) →
Blu (basso contenuto di emoglobina)*

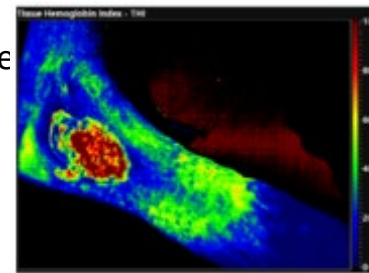


Immagine di ossigenazione

Saturazione d'ossigeno dell'emoglobina distribuita nel tessuto

Scala dei colori:

*Rosso (alta ossigenazione) →
Blu (bassa ossigenazione)*




Immagine di perfusione NIR (near infrared)

Descrive l'ossigenazione degli strati più profondi del tessuto

Scala dei colori:

*Rosso (elevate perfusione) →
Blu (scarsa perfusione)*


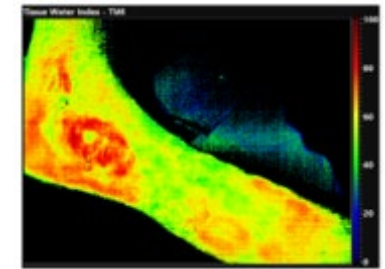


Immagine TWI (tissue water index)

Distribuzione dell'acqua tissutale (edema) nell'area dell'immagine visualizzata

Scala dei colori:

*Rosso (alto contenuto d'acqua) →
Blu (basso contenuto d'acqua)*



2020

Studi clinici/ Casi clinici

Goetze E, Thiem DGE, Gielisch MW, Kämmerer PW. **Identification of cutaneous perforators for microvascular surgery using hyperspectral technique – A feasibility study on the anterolateral thigh.** J Craniomaxillofac Surg. 2020;48(11):1066-1073.

Goetze E, Thiem DGE, Gielisch M, Al-Nawas, Kämmerer PW. **Digitalisierung und Ansätze künstlicher Intelligenz in der mikrovaskulär-rekonstruktiven Gesichtschirurgie.** Chirurg. 2020;91(3):216-221.

Schulz T, Marotz J, Stukenberg A, Reumuth G, Houschyar KS, Siemers F. **Hyperspektralimaging zum postoperativen Lappenmonitoring von lokoregionären Lappenplastiken.** Handchir Mikrochir Plast Chir. 2020;52(4):316-324.

Rutkowski R, Daeschlein G, von Woedtke T, Smeets R, Gosau M, Metelmann HR. **Long-term Risk Assessment for Medical Application of Cold Atmospheric Pressure Plasma.** Diagnostics. 2020;10(4):210.

Probst A. **Fast, non-invasive hyperspectral imaging tool for the diagnosis and management of complex foot and leg ulcers – part 1.** The Diabetic Foot Journal. 2020;23(2).

Dietrich M, Marx S, Weigand MA, Brenner T, Schmidt K. **Hyperspectral imaging for bedside microcirculatory monitoring of critical care and perioperative patients: A new approach for tissue perfusion-based haemodynamic management?** Anaesth Crit Care Pain Med. 2020;39(5):631-633.

Dietrich M, Marx S, Bruckner T, Nickel F, Müller-Stich BP, Hackert T, Weigand MA, Uhle F, Brenner T, Schmidt K. **Bedside hyperspectral imaging for the evaluation of microcirculatory alterations in perioperative intensive care medicine: a study protocol for an observational clinical pilot study (HySpi-ICU).** BMJ Open. 2020;10(9):e035742.

Studi preclinici

Schmidt A, Liebelt G, Striesow J, Freund E, von Woedtke T, Wende K, Bekeschus S. **The molecular and physiological consequences of cold plasma treatment in murine skin and its barrier function.** Free Radic Biol Med. 2020;161:32-49.

Schmidt A, Niessner F, von Woedtke T, Bekeschus S. **Hyperspectral Imaging of Wounds Reveals Augmented Tissue Oxygenation Following Cold Physical Plasma Treatment in Vivo.** In: IEEE Transactions on Radiation and Plasma Medical Sciences. 2020.

Herrmann BH, Daeschlein G, von Podewils S, Sicher C, Kuhn J, Masur K, Meister M, Wahl P, Hornberger C. **Detecting Bacteria on Wounds with Hyperspectral Imaging in Fluorescence Mode.** Current Directions in Biomedical Engineering. 2020;6(3).

Publicazioni recenti

2021

Studi clinici/ Casi clinici

Schulz T, Leuschner S, Siemers F, Marotz J, Houschyar K, Corterier CC. **Assessing flap perfusion after free tissue transfer using hyperspectral imaging (HSI).** Eur J Plast Surg. 2021

Thiem DGE, Frick RW, Goetze E, Gielisch M, Al-Nawas B, Kämmerer PW. **Hyperspectral analysis for perioperative perfusion monitoring—a clinical feasibility study on free and pedicled flaps.** Clin Oral Investig. 2021 Mar;25(3):933-945.

Marotz J, Schulz T, Seider S, Cruz D, Aljowder A, Promny D, Daeschlein G, Wild T, Siemers F. **3D-Perfusion analysis of burn wounds using Hyperspectral Imaging.** Burns. 2021;47(1):157-170.

Dietrich M, Brenner T, Nickel F, Studier-Fischer A, Müller-Stich BP, Weigand MA, Schmidt K. **Was ist neu in ... der hyperspektralen Bildgebung – Eine Technologie der Zukunft für das hämodynamische Monitoring.** Der Anaesthetist. 2021;70(2):144-145.

Dietrich M, Marx S, von der Forst M, Bruckner T, Schmitt FCF, Fiedler MO, Nickel F, Studier-Fischer A, Müller-Stich BP, Hackert T, Brenner T, Weigand MA, Uhle F, Schmidt K. **Bedside Hyperspectral Imaging indicates a Microcirculatory Sepsis Pattern - An Observational Study.** Microvascular Research. 2021.

Studi preclinici

Schmidt A, Liebelt G, Nießner F, von Woedtke T, Bekeschus S. **Gas plasma-spurred wound healing is accompanied by regulation of focal adhesion, matrix remodeling, and tissue oxygenation.** Redox Biol. 2021;38:101809.

Medicina vulnologica

- University Medical Center Rostock (Prof. Emmert)
- University Medical Center Greifswald (Dr. Konschake)
- Wound clinic Reutlingen (A. Probst)
- Competence Centre Diabetes Karlsburg (Dr. Masur)

Monitoraggio di lesioni croniche/ siti di innesto cutaneo/ edema, valutazione dell'efficacia di diversi trattamenti e medicazioni avanzate per ferite

Chirurgia orale, maxillofacciale e plastica

- University Medical Center Mainz (Dr. Thiem, PD Dr. Kämmerer)

Monitoraggio die lembi cutanei trapiantati

Medicina Vascolare

- University Medical Center Greifswald (Prof. Hoene)
- Medical Center Suedstadt, Rostock (Dr. Kortmann)

Livello di amputazione, Studio comparative fra misurazioni HIS – hyper spectral imaging- (StO₂) vs. TcpO₂

Anestesia e terapia intensiva

- Essen University Hospital (Dr. Schmidt)
- Heidelberg University Hospital (Dr. Dietrich)

Monitoraggio delle variazioni nella microcircolazione cutanea e nel contenuto idrico tissutale in pazienti in terapia intensiva (sepsi/COVID-19) – correlazione dei dati HIS con altri parametri clinici e biologici?

∅ Valori di riferimento

- Non esistono valori di riferimento universali per i parametri HSI (imaging iperspettrale) , poiché la risposta spettrale varia in base al tipo di tessuto e alle caratteristiche superficiali della pelle, come colore, idratazione e integrità.

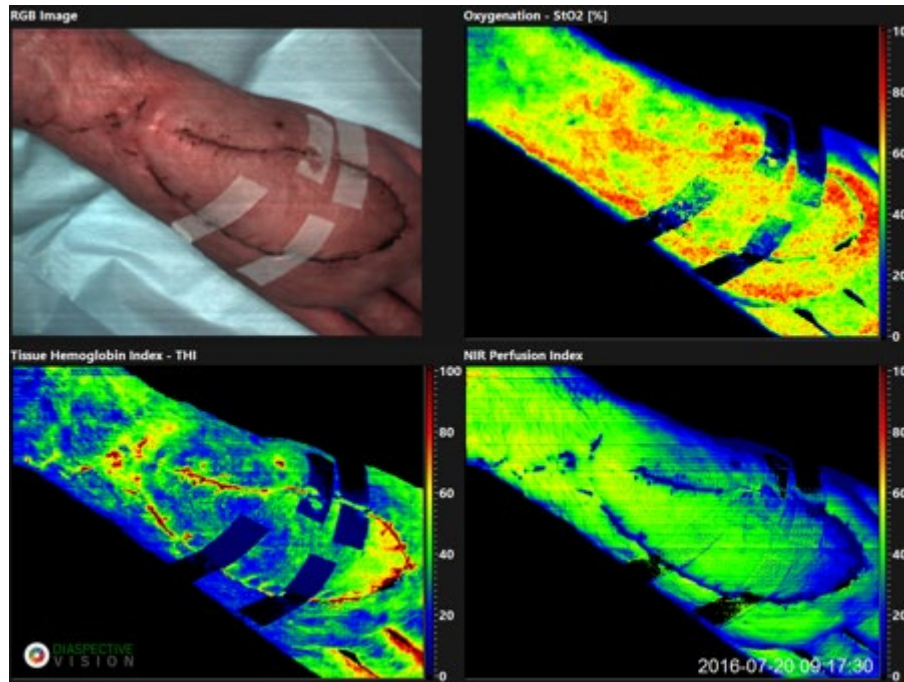
✓ Valori guida

- Dipendono dal tipo di tessuto / localizzazione - indicazione/intervento
- Diversi studi nel campo della medicina vulnologica/ chirurgia vascolare/ chirurgia plastica:
 - StO₂: 40 - 80 %:** normale, buona guarigione
 - > **80 %:** probabile processo di guarigione, possibile infiammazione
 - 30 – 40 %:** “area grigia”, da monitorare
 - < **30 %:** tessuto critico, guarigione compromessa, chiarire urgentemente la causa! Rischio di necrosi!
 - NIR: simile a StO₂**
(Attenzione: melanina e discromie cutanee possono influenzare o falsare I risultati!)
 - TWI: 35 - 55:** normale
 - > **60:** Edema (più il valore risulta elevato, più grave è l’edema)
 - < **35:** piuttosto raro, ad es. in presenza di necrosi
 - THI:** Da valutare in combinazione con gli altri parametri, in funzione dell’apporto venoso e arterioso

TIVITA[®] Tissue



TIVITA[®] Tissue Casi clinici: Lembi cutanei– primi esempi clinici

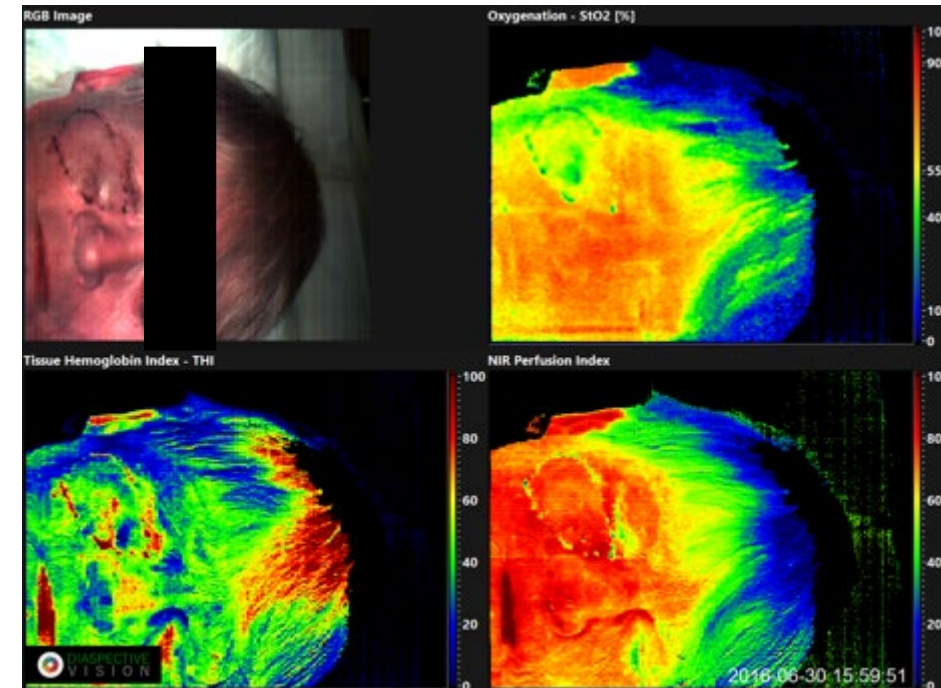


Innesto cutaneo sul braccio, BG Bergmannstrost; Prof. Siemers

Aspetto clinico: Non evidente alla valutazione visiva

Imaging NIR: *La perfusione profonda all'estremità distale del lembo risulta insufficiente*

Esito clinico: Mancata guarigione all'estremità distale; si è resa necessaria un'ulteriore revisione chirurgica



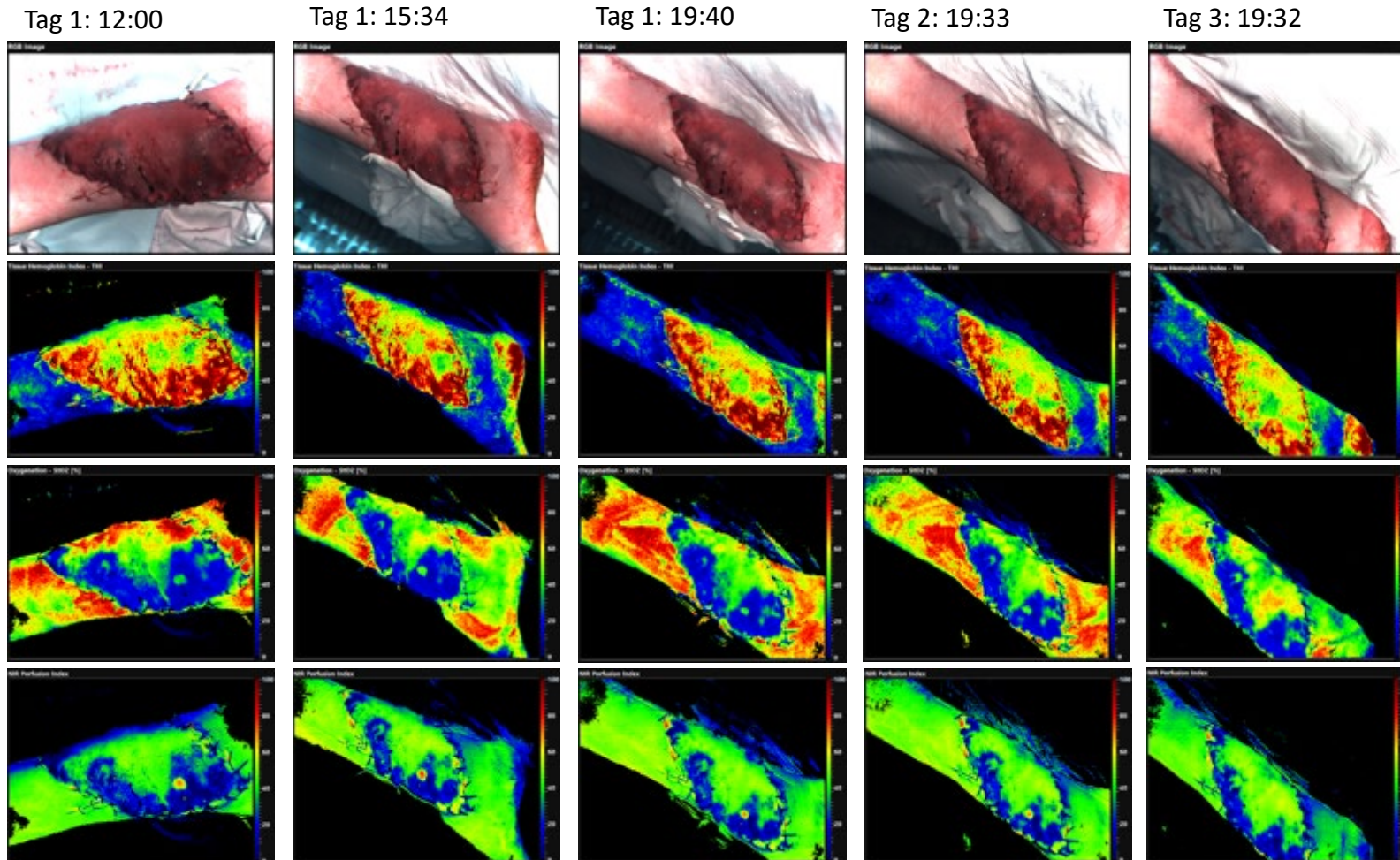
Innesto cutaneo sotto l'occhio destro, 5. day after surgery Clinic Dessau, Dr. Wild

Aspetto clinico: Sospetta compromissione al centro della lesione?

Imaging NIR: *Livelli elevate di THI al centro, occlusione venosa*

Esito clinico: Terapia compressiva impostata con successo; paziente dimesso in buone condizioni, senza ulteriori interventi

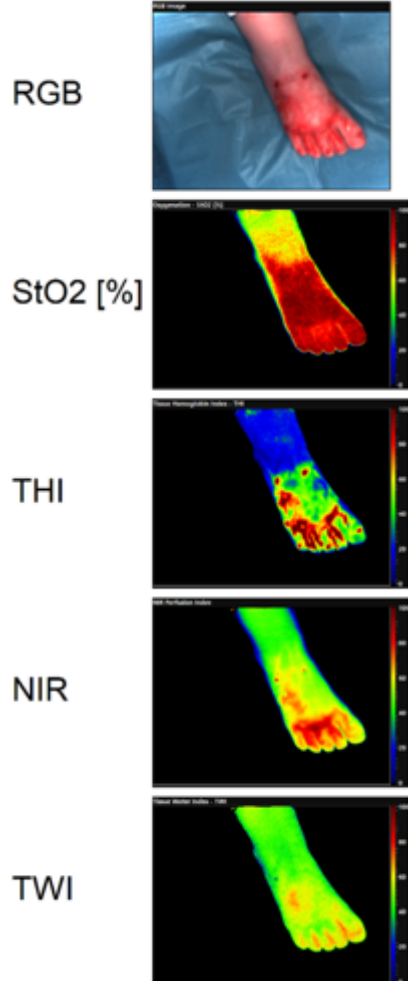
TIVITA[®] Tissue Caso clinico: Trapianto di lembo



- Processo di monitoraggio ottimale
- Perfusione non uniforme del lembo
- Vaso perforante
- Connessione tramite tessuto adiposo
- Occlusione venosa

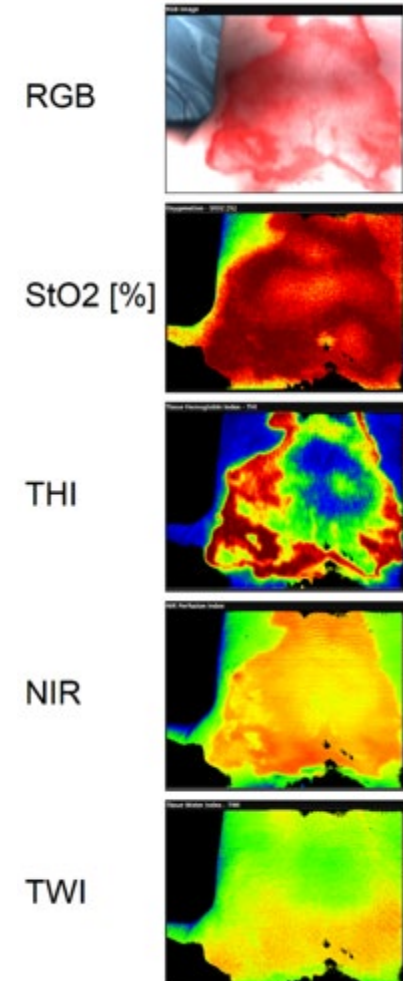
Lembo con occlusione venosa;
Clinic Dessau, Dr. Wild

TIVITA[®] Tissue Caso clinico: Ustioni



Ustione del piede

- Clinicamente piccole aree di grado 2b
- I dati TIVITA[®] indicano un'ustione di grado 2b



Ustione in sede presternale

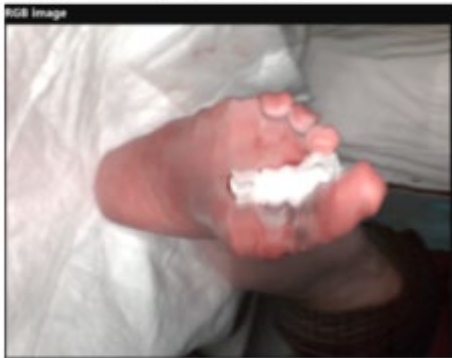- Valutazione clinica iniziale: ustione di secondo grado profondo (2b)
- LDI (laser doppler imaging): conferma ustione di secondo grado di profondità (2b)
- I dati TIVITA[®] suggeriscono una possibile ustione di secondo grado superficiale (2a)
- L'evoluzione clinica e l'LDI confermano una classificazione di secondo grado superficiale (2a)

TIVITA[®] Tissue

Caso clinico: valutazione amputazione

RGB-Image

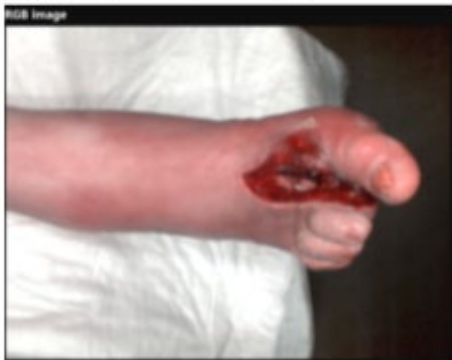2019-01-07 10:01:35



Piano iniziale:

Amputazione a livello del mesopiede
previa valutazione con esame Doppler

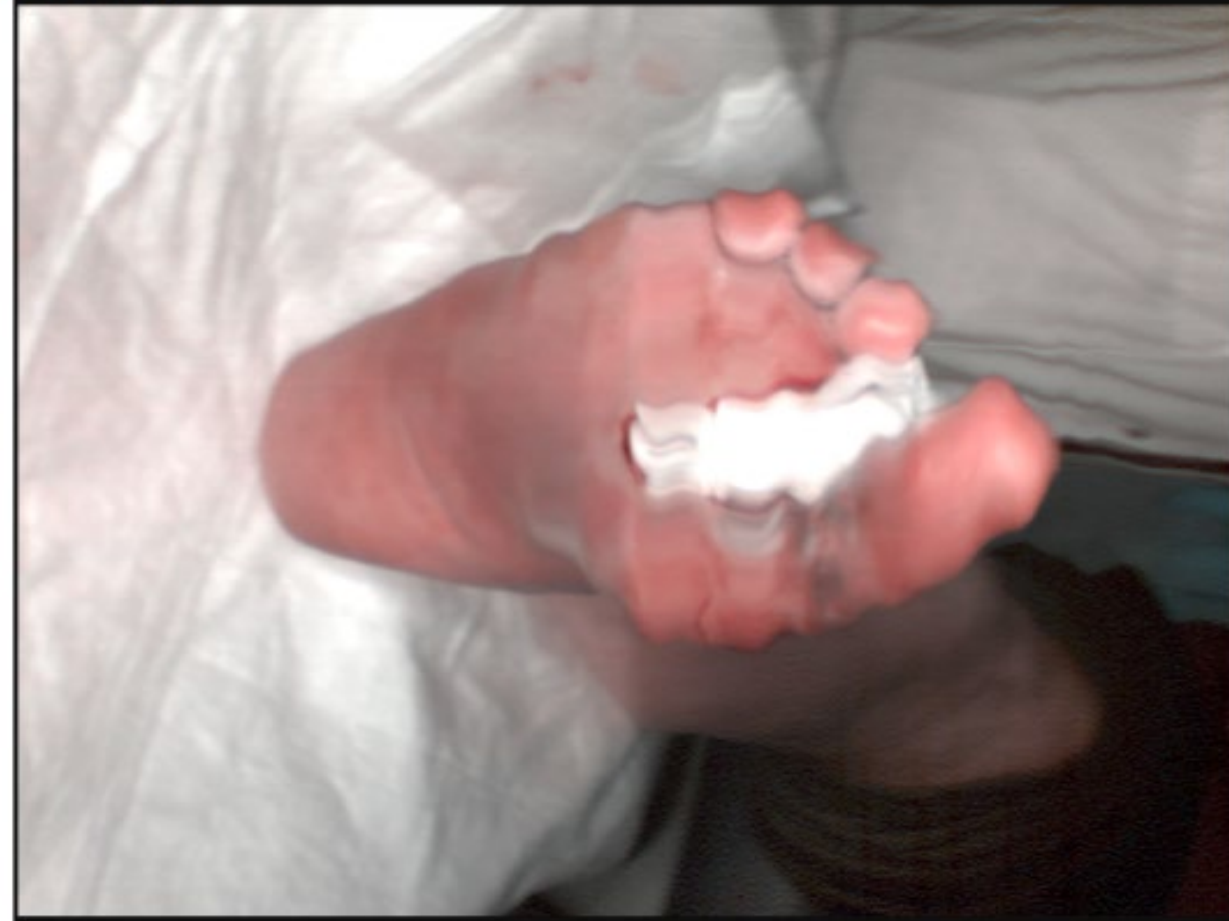2019-01-07 09:51:58



Controllo con TIVITA

prima dell'esecuzione dell'amputazione

RGB image



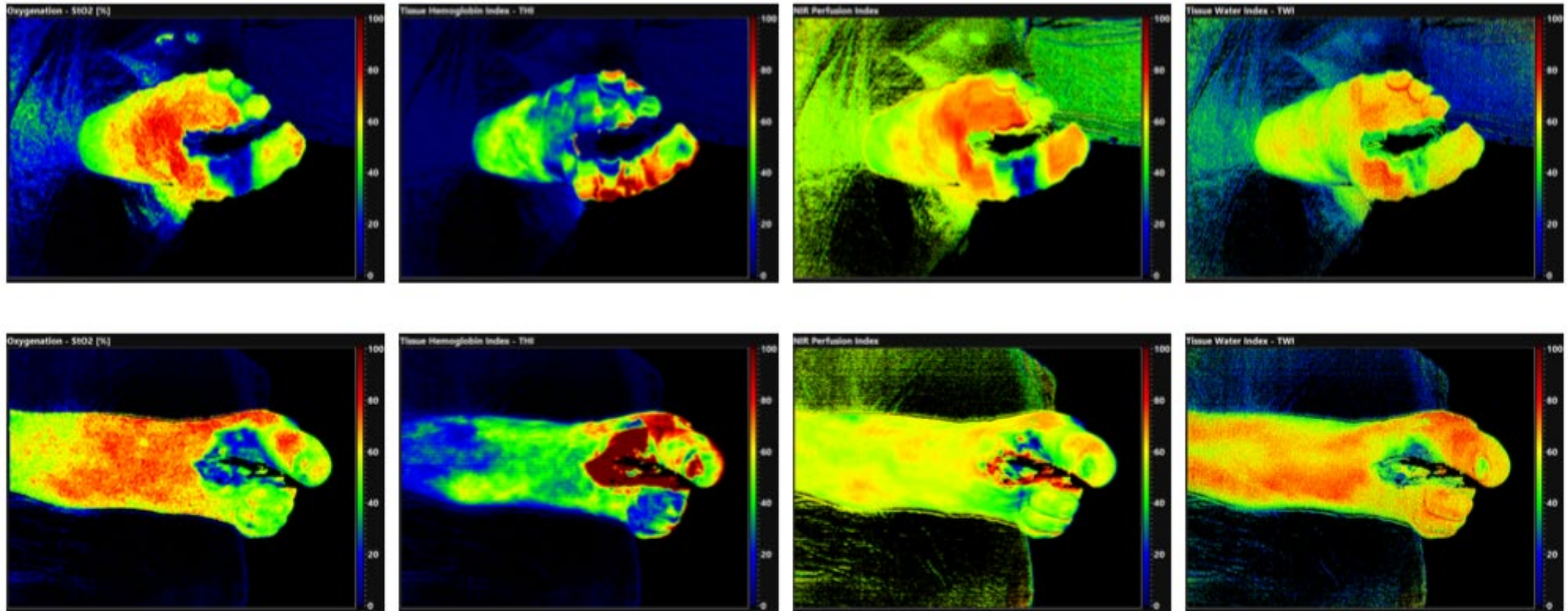
L'analisi con TIVITA mostra chiaramente dove si trova il problema

StO2 [%]

THI

NIR

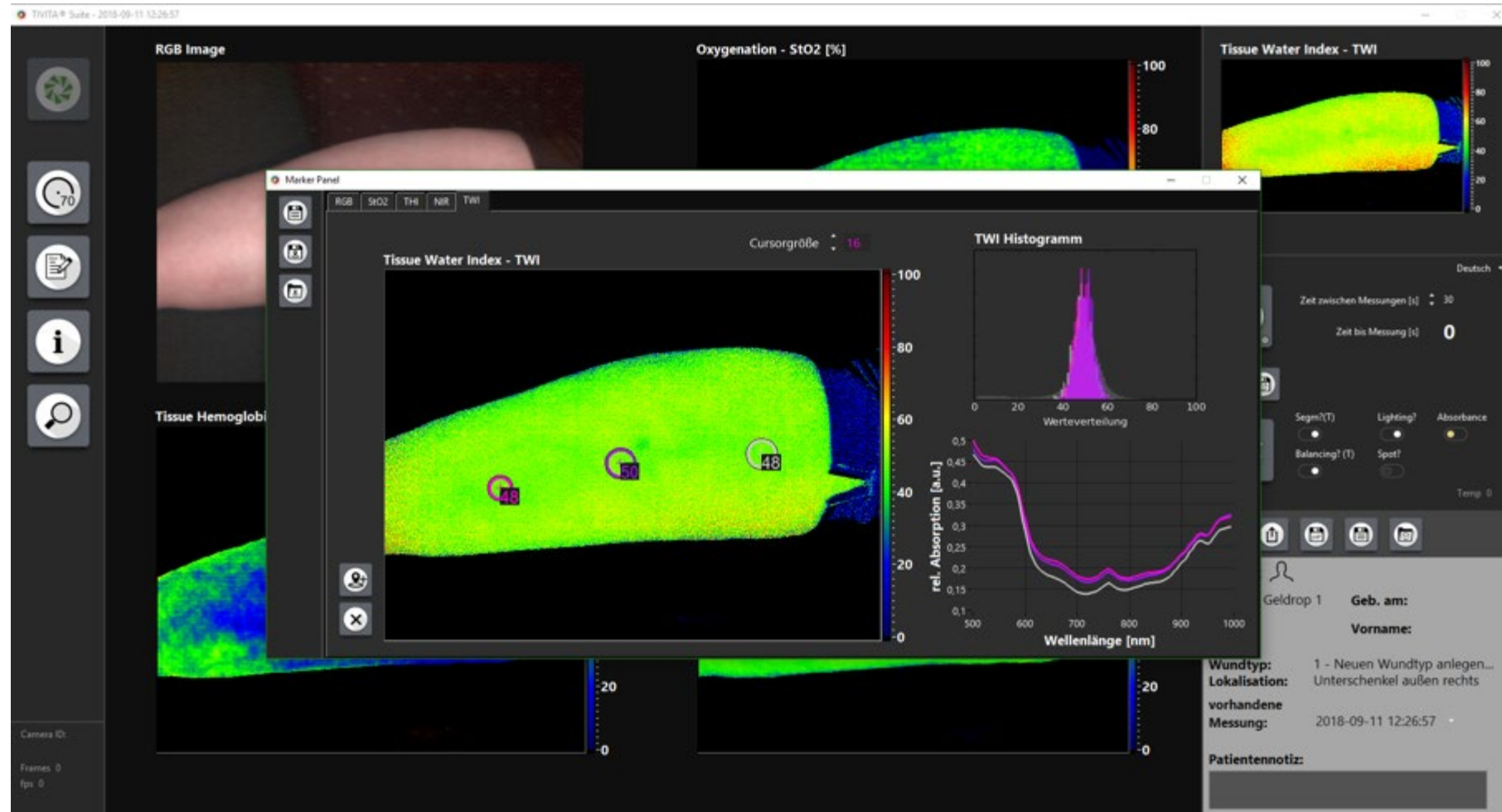
TWI



Esito: l'amputazione è stata limitata al solo alluce. Il resto del piede è stato preservato, garantendo una migliore stabilità plantare.

TIVITA[®] Tissue

Caso clinico: Lipolinfedema



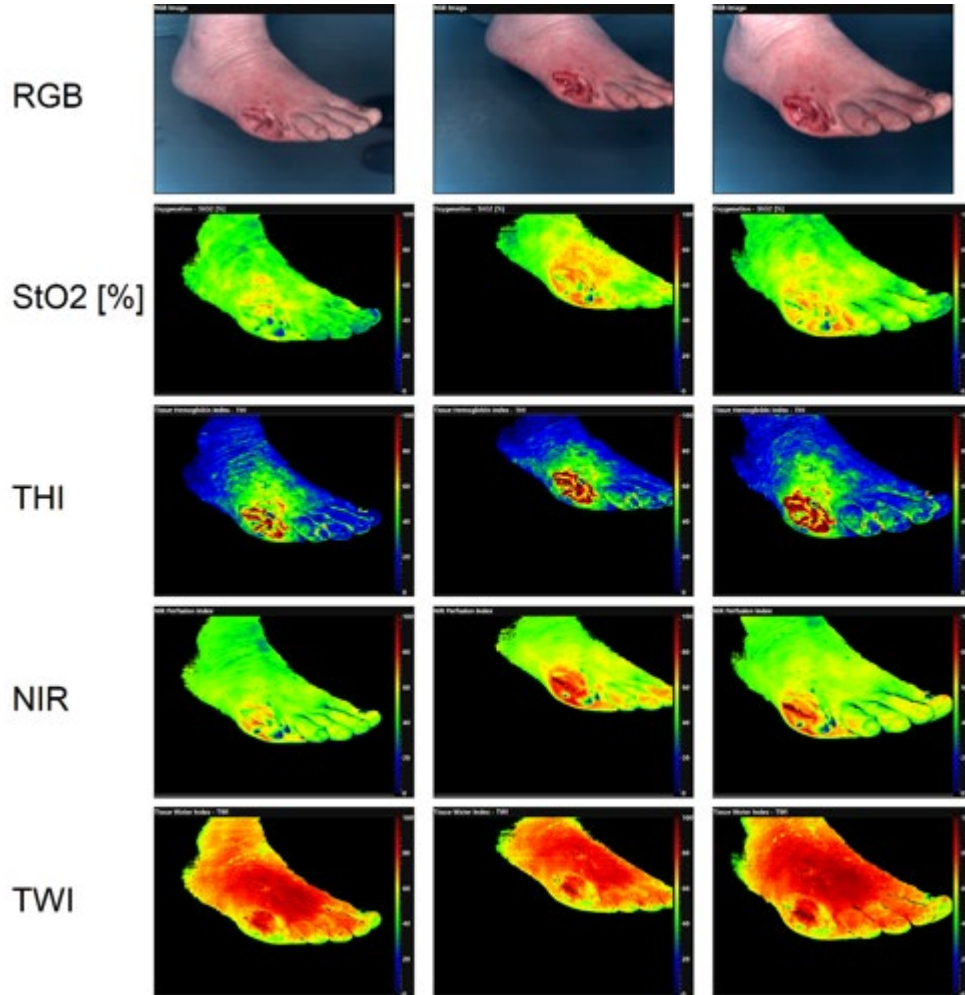
TIVITA[®] Wound



Presto in arrivo

TIVITA® Wound

Caso clinico: Monitoraggio del trattamento



Immagini provenienti dalla clinica di Karlsburg

Prima del trattamento con plasma

Esame visivo: quadro relativamente poco significativo

Valutazione strumentale (TIVITA®): aree parzialmente ipoperfuse a livello della lesione; edema diffuso a carico dell'intero piede

Immediatamente dopo il trattamento con plasma

Esame visivo: assenza di cambiamenti rilevanti, lieve arrossamento

Valutazione strumentale (TIVITA®): marcato incremento della perfusione a livello della lesione e dei tessuti circostanti

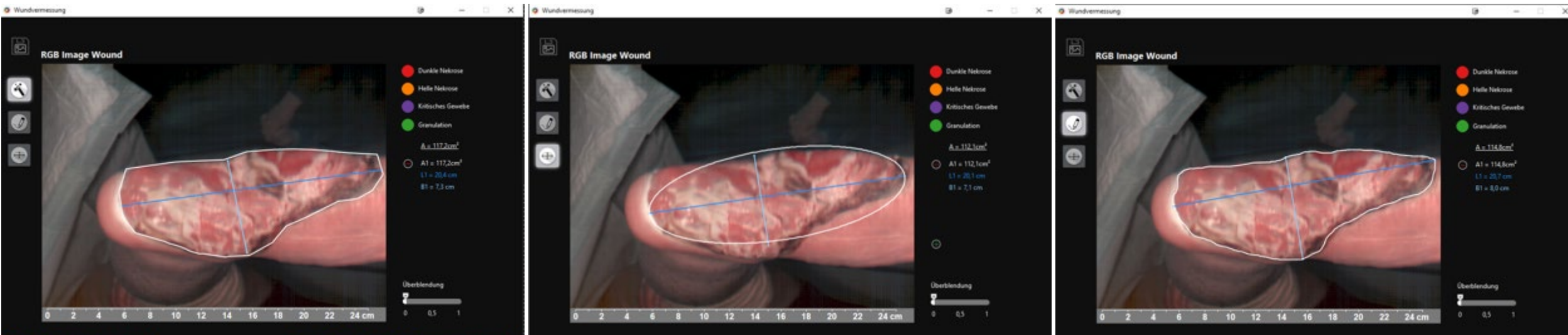
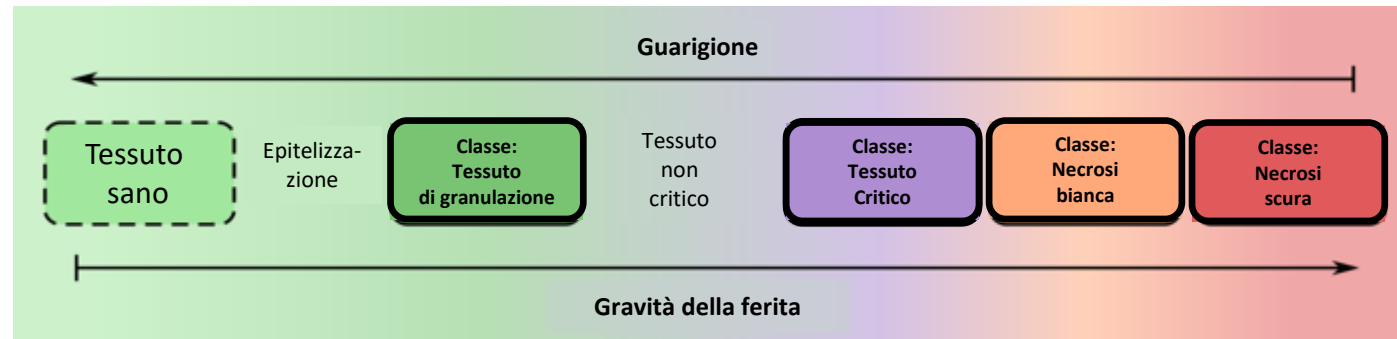
10 minuti dopo il trattamento con plasma

Esame visivo: quadro sostanzialmente invariato, lieve arrossamento

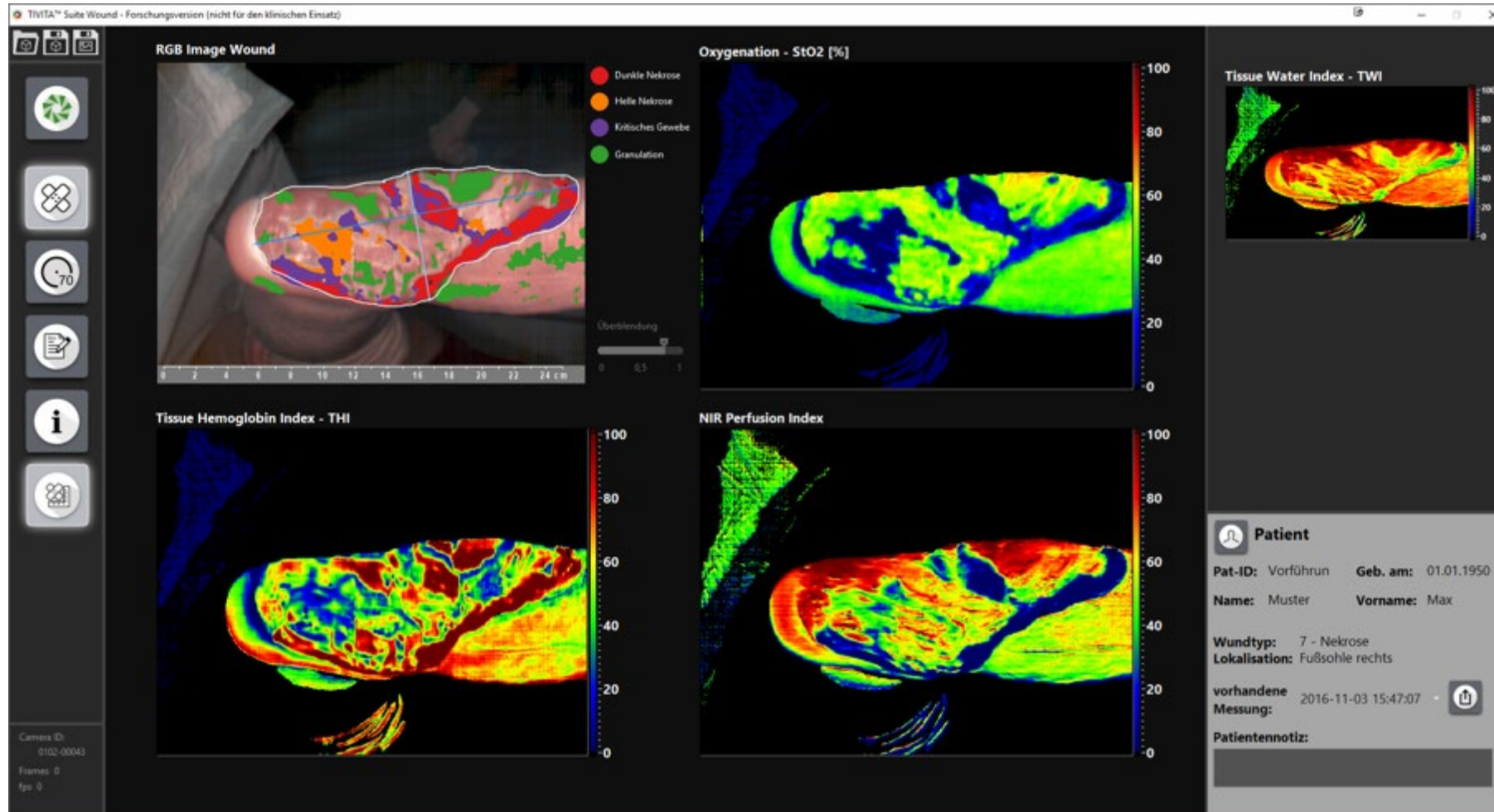
Valutazione strumentale (TIVITA®): perfusione marcatamente aumentata a livello della lesione e dei tessuti perilesionali

Terapia al plasma freddo, Centro di ricerca diabetico Karlsburg, Dr. Kuhn

TIVITA[®] Wound - Classificazione e misurazione delle ferite – automatica, manuale ellittica -

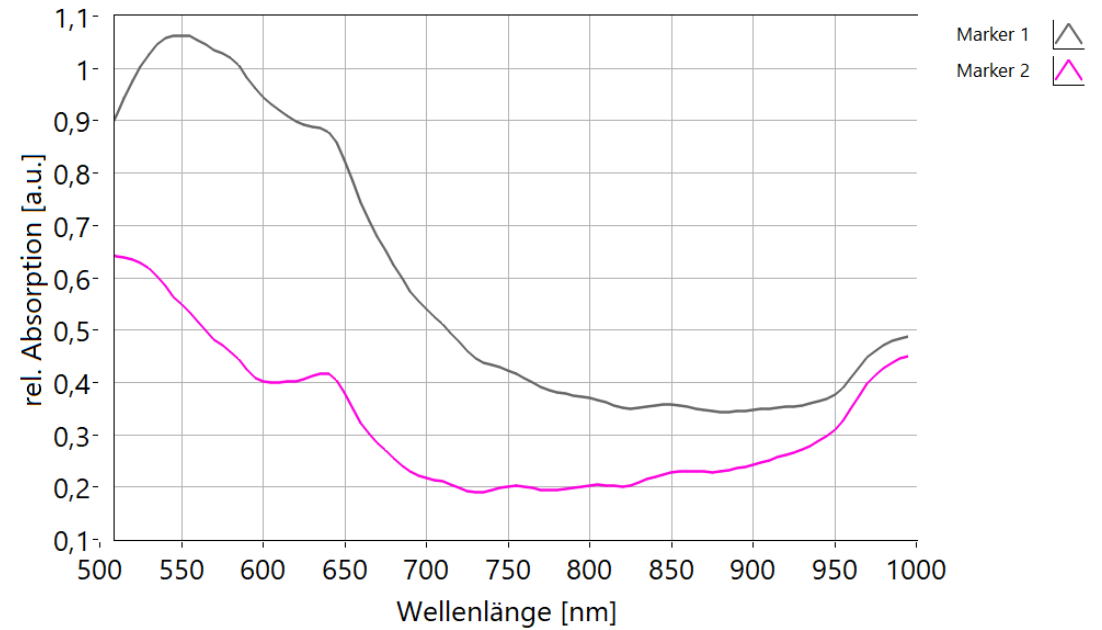
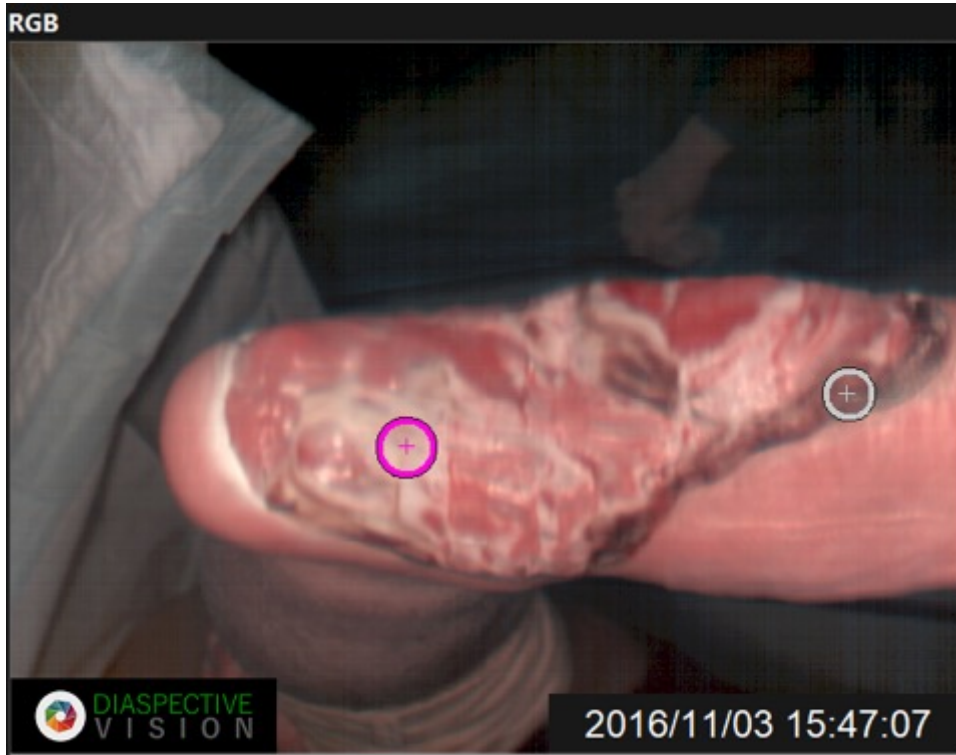

TIVITA[®] Wound - Classificazione e misurazione delle ferite- rapida ed obiettiva-



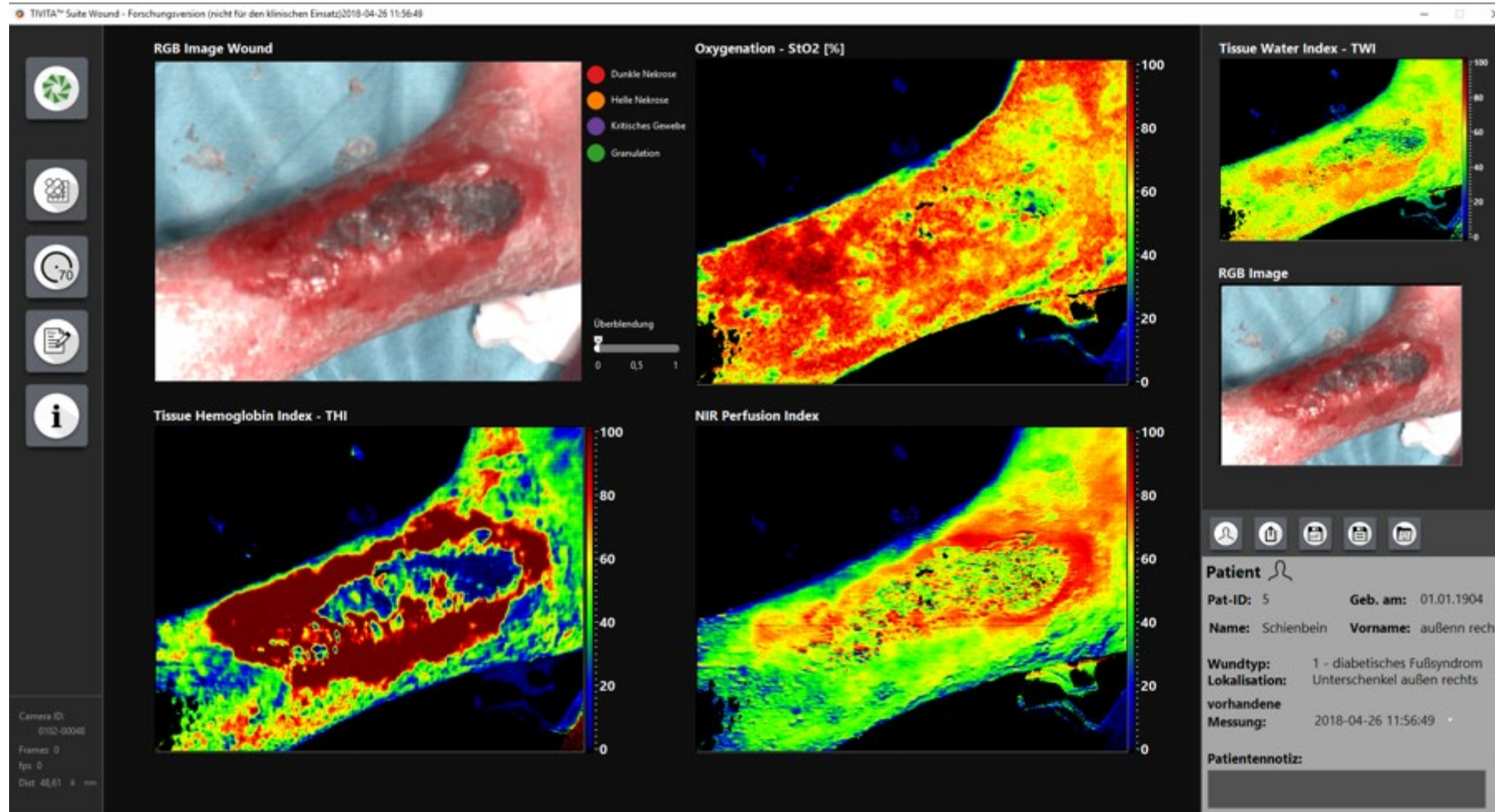
TIVITA[®] Wound

Classificazione delle ferite- necrosi



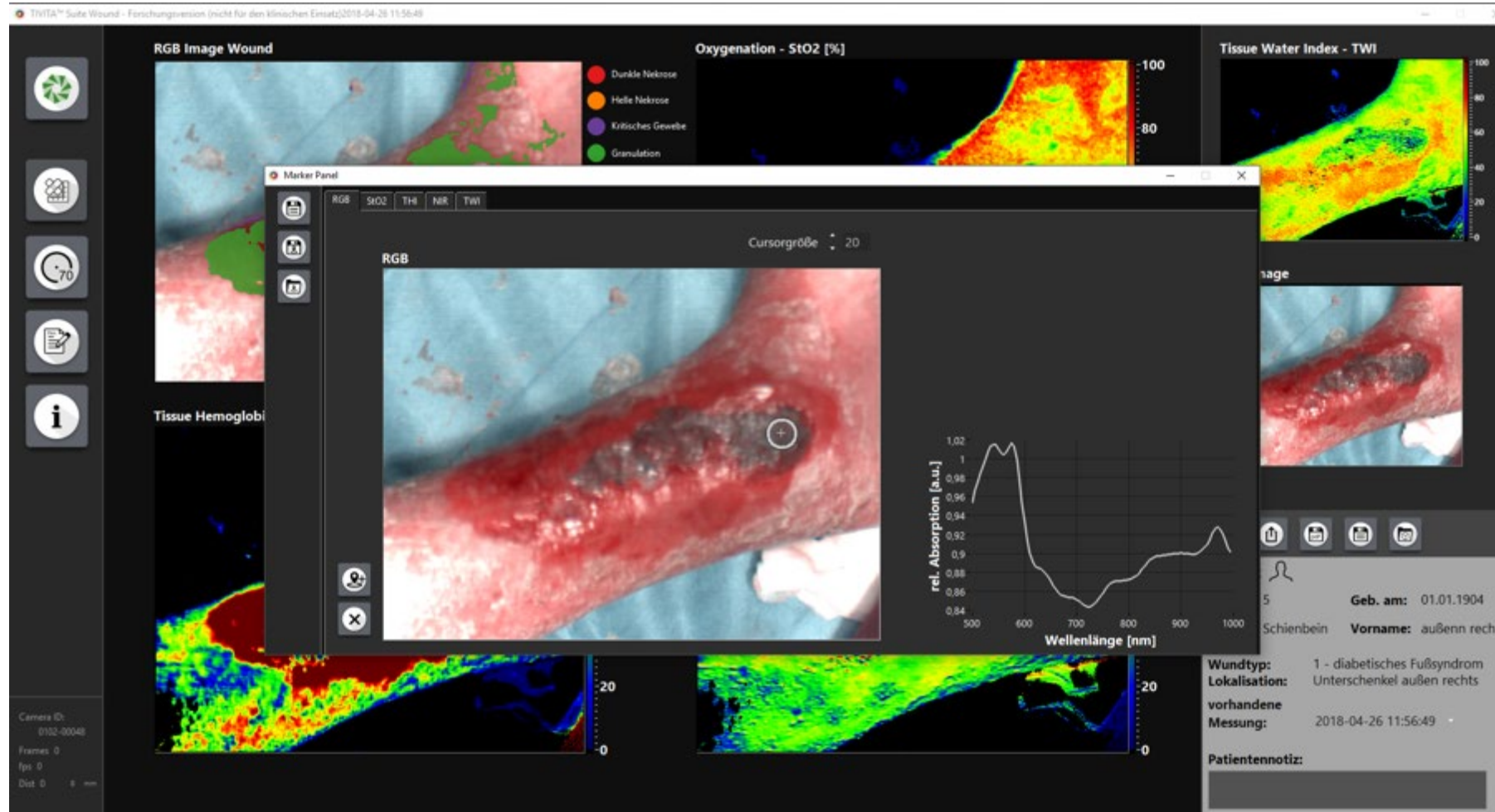
TIVITA[®] Wound

Carbon dressing



TIVITA[®] Wound

-Medicazione al carbone attivo -

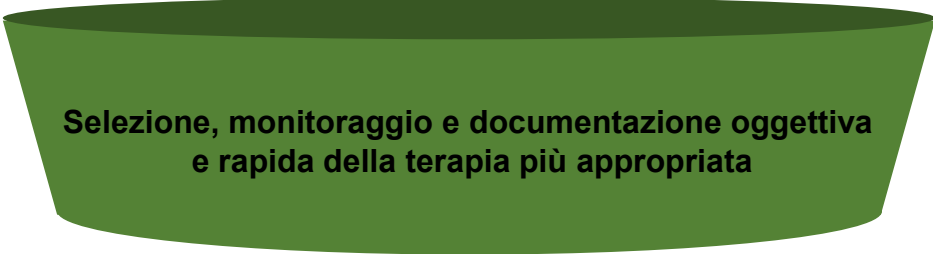


Contributo tecnologico alla soluzione clinica

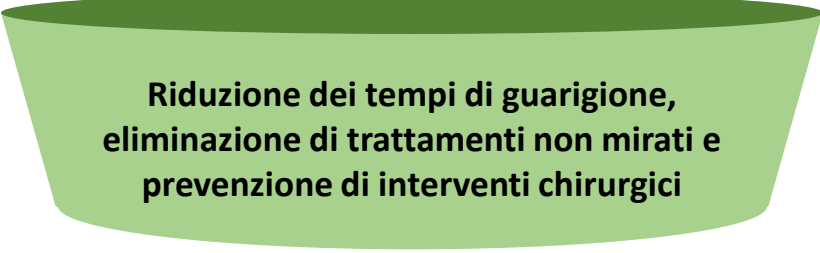
- Veloce, scelta della terapia e delle modalità di trattamento basate sull'evidenza
- Oggettivazione e quantificazione di important parametri per la valutazione della vitalità dei tessuti trapiantati
- Riduzione dei tempi di risposta clinica con conseguente identificazione precoce di alterazioni del processo di guarigione e insorgenza di infezioni
- Validazione dell'efficacia delle opzioni terapeutiche attraverso indicatori misurabili

Vantaggi

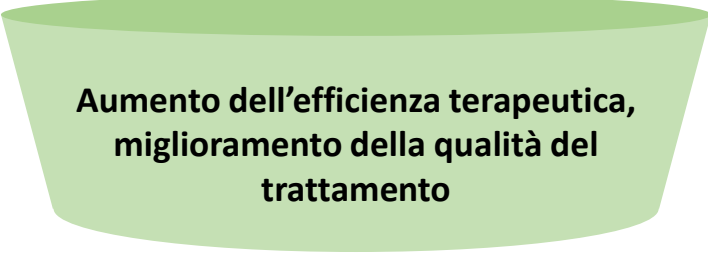
- miglioramento della qualità complessiva dell'assistenza sanitaria
- Accelerazione dei processi di guarigione e recupero clinico
- Tecnologie di imaging non invasivo e senza contatto
- Diagnostica oggettiva e documentazione standardizzata
- Potenziale prevenzione di interventi chirurgici
- Supporto alla selezione, monitoraggio e valutazione delle terapie
- Validazione clinica di nuovi approcci terapeutici
- Analisi chimia approfondita e integrata
- Riduzione dei costi sanitari diretti e indiretti



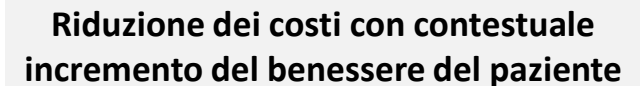
Selezione, monitoraggio e documentazione oggettiva e rapida della terapia più appropriata



Riduzione dei tempi di guarigione, eliminazione di trattamenti non mirati e prevenzione di interventi chirurgici



Aumento dell'efficienza terapeutica, miglioramento della qualità del trattamento



Riduzione dei costi con contestuale incremento del benessere del paziente

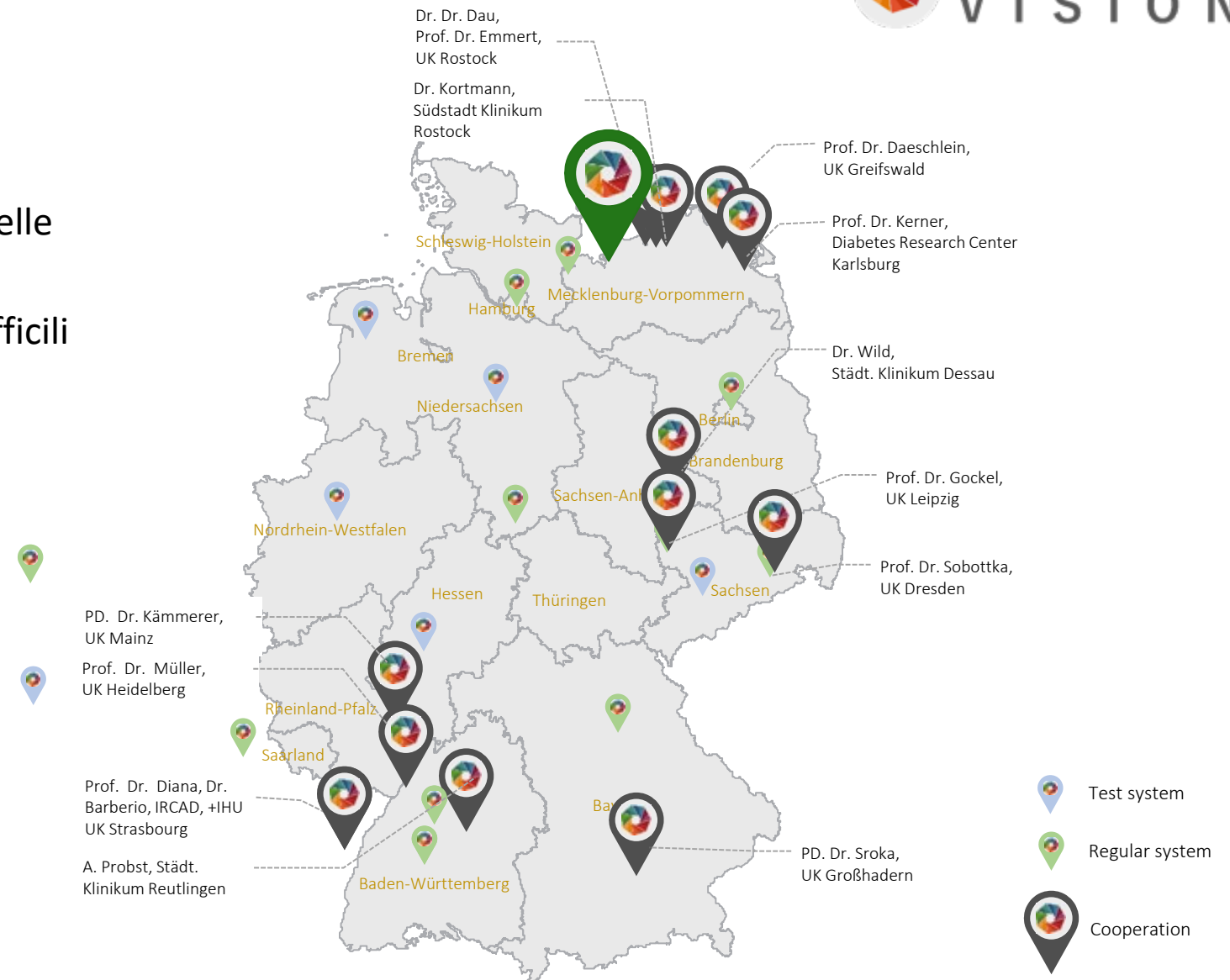
Telecamere TIVITA®

Auttalmente:

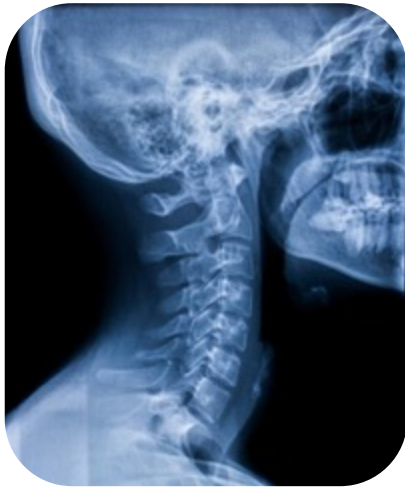- Chirurgia plastica, ricostruttiva e trattamento delle ustioni
- Diagnostica delle ferite e gestione di lesioni difficili
- Dermatologia
- Chirurgia vascolare, angiologia

Prospettive di sviluppo:

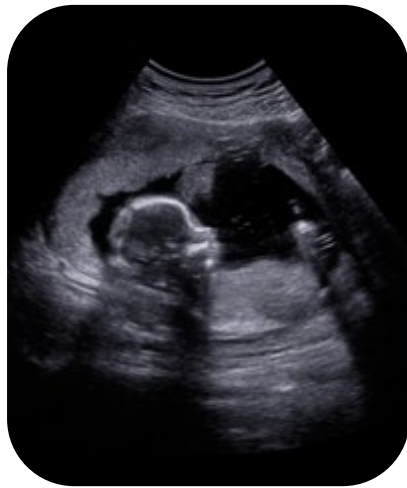- Rilevazione precoce di neoplasia
- Chirurgia e creazione di banche dati tissutali
- Definizione del livello di amputazione
- Microscopia
- Endoscopia



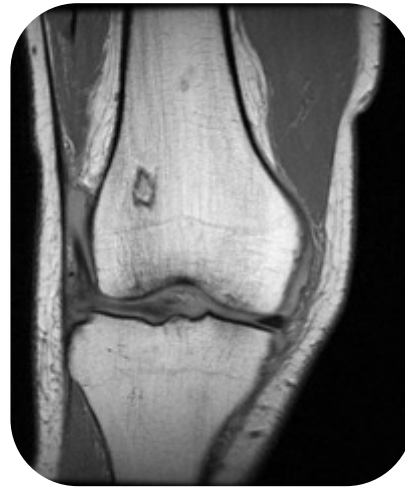Grazie per l'attenzione



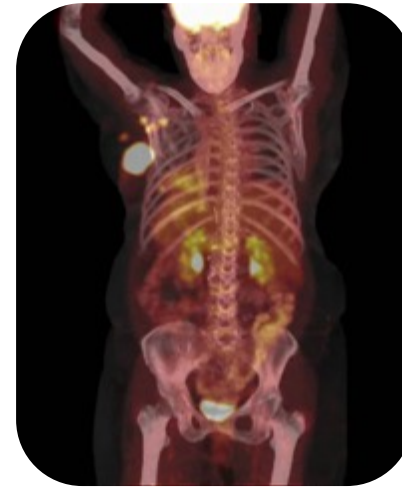X-Ray



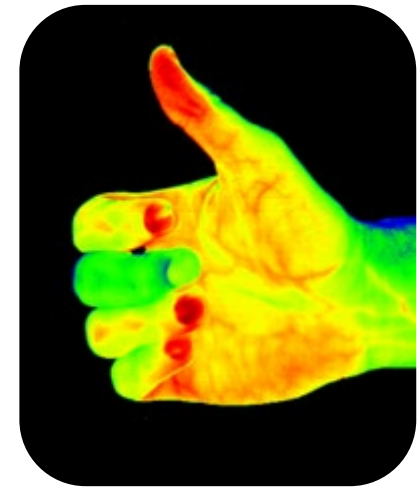Ultrasound



MRI



PET/CT



HSI

«La nostra visione è la nostra missione: affermare l'Imaging Iperspettrale in medicina come strumento diagnostico standard per il monitoraggio fisiologico»

TIVITA® Tissue
- Classificazione- Comparazione -
**Spettroscopia
a trasmissione**

	Pulsossimetro	LDI	Kent Imaging KD203	Hypermed HyperView	ICG	Diaspective Vision TIVITA® Tissue
Tecnologia	Spettroscopia a trasmissione	Laser doppler	Spettroscopia ad assorbimento multispettrale	Spettroscopia ad assorbimento multispettrale	Fluorescenza	Spettroscopia ad assorbimento iperspettrale
Lighting / suggestion [nm]	~ 660 & 900 nm	780 (VNIR)	700 - 1100 (NIR)	500 - 660 (VIS)	700 - 900 (VNIR)	500 - 1000 (VIS + VNIR)
Lunghezza d'onda per valutazione	2	1	?	?	1	100 (ogni 5 nm)
Parametri	Punctual, Oxygenation [%]	Punctual, Perfusion as flux	Oxygen saturation	RGB-Image Oxyhemoglobin Deoxyhemoglobin Superficial oxygen saturation	Perfusion as flux	Immagine – RGB Saturazione ossigeno superficiale Indice- emoglobina- tissutale Indice di perfusione NIR Indice- Contenuto- Acqua
Invasività	non invasivo, contatto con la cute	non invasivo, contatto con la cute	non invasivo, <u>senza</u> contatto con la cute	non invasivo, contatto con la cute	invasivo (agente di contrasto necessario)	non invasivo, <u>senza</u> contatto con la cute
Tempo reale	Yes	Yes	No	No	Yes	NO

TIVITA[®] Tissue - Classificazione- Comparazione -

Definizione	Misurazione transcutanea della pressione parziale di ossigeno; locale	Saturazione arteriosa dell'ossigeno; sistemica	Saturazione arteriosa pulsatile dell'ossigeno; sistemica	Saturazione di ossigeno tissutale
Misurazione della saturazione ossigeno [%]				
Regione di misurazione	Microcircolazione periferica	Arteria	Arteria pulsatile	Microcircolazione periferica
Metodo di misurazione	Elettrodi sensori, non- invasivo, a contatto con la pelle	Campione ematico per emogasanalisi, invasivo	Pulsossimetro, non invasivo, a contatto con la pelle	Tecnologia TIVITA[®], non invasivo, senza contatto con la pelle
Senza dipendenza dalla pulsazione				
Risultati	Valore puntuale di pressione parziale locale (mmHg)	Valore numerico sistemico (campione sangue arterioso)	Valore numerico istantaneo, da sito pulsatile periferico	Mappa spaziale, quindi non «puntuale!», ma distribuito
Tempo di acquisizione				
Tempo per ottenere il risultato		Dipende dalla disponibilità (del sistema o dell'operatore)		
Limitazioni	Richiede riscaldamento a 43°C del sensore; calibrazione necessaria prima della misurazione; impossibilità di misurazione su ferite	Separato spazialmente dall'ambiente d'applicazione; assenza di informazioni sulla perfusione locale	Nessuna informazione sulla perfusione locale	Sensibile alla luce ambientale intensa

TIVITA[®] Tissue - Classificazione- Comparazione -

Parameter	tcpO ₂	SaO ₂	SpO ₂	Diaspective Vision StO ₂
Definition	Transcutaneous oxygen partial pressure measurement; local	Arterial oxygen saturation; systemic	Arterial pulsatile oxygen saturation; systemic	Tissue oxygenation saturation
Measurement of oxygen saturation in [%]	No (mmHg)	✓	✓	✓
Measurement region	Peripheral microcirculation	Artery	Pulsating artery	Peripheral microcirculation
Measurement method	Sensor electrodes, non-invasive, skin contact	Blood sample in the blood gas analyzer, invasively	Pulse oximeter, non-invasive, skin contact	TIVITA[®] Technology, non-invasive, contactless
Without pulsation	✓	✓	No	✓
Results	Punctual	Blood sample	Punctual	spatially resolved
Time of Measurement	20 - 30 min	2 - 5 min	1 s	6,4 s
Time to result	45 min	depends on availability	1 s	30 s
Limitation	Sensor must be heated to 43°C; Calibration necessary before measurement; No measurement in Wounds possible	Spatially separated from the application room; no information of local perfusion	no information of local perfusion	excessive ambient light can influence the results